Aus dem zahnärztlichen Universitäts-Institut „Carolinum"
zu Frankfurt am Main
(Direktor: Prof. Dr. Alfred K ü h n)

Ueber Kiefer-Adamantinome.

INAUGURAL-DISSERTATION

ZUR ERLANGUNG DER DOKTORWÜRDE

IN DER ZAHNHEILKUNDE

DER HOHEN MEDIZINISCHEN FAKULTÄT

DER JOHANN WOLFGANG GOETHE-UNIVERSITÄT

ZU FRANKFURT AM MAIN

vorgelegt von

Theodor Freitag

aus

Chemnitz.

Januar 1941

Druck von Gebrüder Memminger Würzburg

Gedruckt mit Genehmigung der Medizinischen Fakultät
der Johann Wolfgang Goethe-Universität zu Frankfurt a. M.

Referent: Prof. Dr. S c h e i d t.
Korreferent: Dozent Dr. K a h l a u.
Dekan: Prof. Dr. G u t h m a n n.

Meiner lieben Frau gewidmet!

Über Kiefer-Adamantinome.

I. Allgemeines.

„Jede, in den Organismus sich nicht einfügende, selbständige, in sich abgeschlossene, knotenförmige oder diffus infiltrierende Wucherung von Zellen und Geweben wird als Geschwulstbildung bezeichnet" (Definition nach Fischer-Wasels und Ribbert).

Die Einteilung der Tumoren erfolgt nach den Gewebsarten, aus denen sie sich entwickeln. Man unterscheidet deshalb zwischen:

A) Tumoren des Stützgewebes,
B) Tumoren des Epithelgewebes und
C) Tumoren anderer Gewebsarten.

A) Die Tumoren des Stützgewebes können sein:

1. Geschwülste des Bindegewebes wie Fibrome, Fibrosarkome, Angiofibrome, Spindelzellensarkome, Xanthome,
2. Geschwülste des Schleimgewebes: Myxome,
3. Geschwülste des Fettgewebes: Lipome,
4. Geschwülste des Chordagewebes: Chordome,
5. Geschwülste des Knorpelgewebes: Chondrome,
6. Geschwülste des Knochengewebes: Osteome.

B) Die Tumoren des Epithelgewebes werden nach Fischer-Wasels am zweckmäßigsten nach den einzelnen Arten des Epithels in 3 Gruppe unterteilt:

1. Die Geschwülste des mehrschichtigen Plattenepithels:
   Es sind die Cysten der Haut, Papillome der Haut, verhornende und nicht verhornende Plattenepithelcarcinome der Haut, Cylindrome und Melanoblastome.
2. Die Geschwülste des Zylinderepithels (Schleimhautepithels):
   Zu dieser Gruppe gehören die Adenome, Adenocarcinome, Gallertcarcinome, ferner das Carcinoma simplex, das Carcinoma medullare und der Scirrhus.
3. Die Geschwülste der drüsigen Organe:
   Sie umfassen dieselben Unterarten wie die Schleimhauttumoren, nur sind in den einzelnen Organen große Verschiedenheiten der Geschwülste festzustellen.

C) Als Tumoren anderer Gewebsarten seien genannt:

1. Die Geschwülste des Gefäßgewebes: Hämangiome, Lymphangiome;
2. die Geschwülste des Blutbildungsgewebes: Lymphosarkome, Leukosarkome, Myelome, Chlorome;
3. die Geschwülste des Muskelgewebes: Leiomyome, Rhabdomyome;
4. die Geschwülste des Nervengewebes: Neurofibrome, Psammome, Gliome, reife und unreife Neuroblastome;
5. undifferenzierbare Tumoren und
6. Mischgeschwülste: Die bekanntesten dieser Geschwulstart sind die „Teratome".

Da nach Ansicht der meisten Autoren das „Adamantinom" wahrscheinlich aus dem „Epithel der Zahnanlage" hervorgeht (Port-Euler), gehört es in die Gruppe der Geschwülste des Epithelgewebes. Man kann zwei Hauptformen des Adamantinoms unterscheiden:

das Adamantinoma solidum und
das Adamantinoma cysticum.

Dem cystischen Adamantinom wird ein mehr expansives Wachstum zugesprochen, dagegen soll das solide Adamantinom durch seine tiefen Epithelsprossungen in das umliegende Kiefergewebe einen infiltrativen Wachstumscharakter haben (Siegmund und Weber). Trotz dieses infiltrativen Wachstums sind beim Adamantinom Metastasen auf dem Blut- oder Lymphweg nie beobachtet worden (v. Bakay, L'Esperance, Herkert, Kinoshita, Krompecher, Kronfeld, Lukomsky, Mankin, Pichler, Römer, Rothmann, Schlosser, E. Schmidt).

Nur Vorzimmer und Perla beschreiben im American Journal of Pathologie 1932 den seltenen Fall einer Adamantinom-Metastase in der Lunge.

Die unangenehme Begleiterscheinung bei der Adamantinom-Therapie ist die augesprochene Neigung des Tumors zu Recidiven (Angerer, Axhausen, Becker, Häupl, Hauenstein, Hesse, Kinoshita, Krompecher, Kronfeld, Lartschneider, Lukomsky, Mankin, Meyer W., Papadimitriou, Porzelt, Römer, Rosenthal, Rothmann, Schlosser, E. Schmidt).

Daß Adamantinome auch an anderen Stellen des Körpers als im Kiefer vorkommen können, zeigt der von Fischer Bernh. veröffentlichte Fall eines primären Adamantinoms der Tibia, das fünf Monate nach einem Sturz gegen eine Treppenkante am linken Unterschenkel eines 37-jährigen Mannes entstand. Die genaue mikroskopische Untersuchung und Beschreibung des Tumors läßt keinen Zweifel zu, daß es sich hier wirklich um ein Adamantinom gehandelt hat. Die Lokalisation und Entstehung des Tumors erklärt Fischer Bernh. folgendermaßen: Im frühen embryonalen Stadium können alle Ektodermzellen des Körpers unter geeigneten Bedingungen die Fähigkeit erhalten, Schmelzepithel zu bilden. Zur Zeit als die Zahnanlagen sich zu bilden begannen, soll eine Exzeßbildung des Ektoderms am Unterschenkel stattgefunden haben und dieser abnorme Epithelkeim sich in der Richtung der Schmelzkeimanlage entwickelt haben. Die von der normalen Zahnbildung abweichenden Verhältnisse unter die der Keim am Unterschenkel geraten mußte, können bei dem Keim zur Annahme des Geschwulstcharakters beigetragen haben.

II. Histologie.

Bei der Histologie des Adamantinoms muß man sich zunächst den Feinbau des Zahnkeimes mit seiner Umgebung in den verschiedenen Entwicklungsstadien vor Augen halten. Der Zahnkeim bildet sich aus dem in die Tiefe gewucherten Mundepithel, das die Zahnleiste bildet. Aus Verdickung derselben formen sich Zahnknospen, die im weiteren Wachstum glockenförmige Gestalt annehmen. Hier ist eine deutliche Differenzierung der den Zahn bildenden Zellen eingetreten. Wir unterscheiden das innere und äußere Schmelzepithel, das die Schmelzpulpa umschließt. Das in die Glocke hineinragende Bindegewebe wird als Zahnpapille bezeichnet. Hat sich das umliegende Bindegewebe bis dahin passiv verhalten, ordnen sich jetzt um Glocke und Zahnpapille die Zellen gleichmäßig ein und bilden das sogenannte Zahnsäckchen. An der inneren Seite des Schmelzepithels stellen sich die zuerst unregelmäßigen Zellen in einer einschichtigen Lage pallisadenförmig und werden nun Ameloplasten oder Adamantoplasten genannt. Die Schmelzpulpa zeigt sich als lockeres Epithelgefüge, in dem die langausgezogenen Zellfortsätze netzartig zusammenhängen.

Bietet uns das Präparat eines Tumors ein ähnliches Bild wie der Zahnkeim und erinnert an das Gefüge des Schmelzepithels und der Schmelzpulpa, so bezeichnen wir es als Adamantinom.

Römer behandelt die Histologie des Adamantinoms ausführlich im Handbuch der speziellen pathologischen Anatomie und Histologie von Henke und Lubarsch. Er unterscheidet wie bei jedem anderen epithelialen Tumor auch beim Adamantinom das Parenchym und Stroma. Im bindegewebigen Stroma liegen die epithelialen Stränge, die in ihrem Bau dem Schmelzorgan ähneln. Die Peripherie ist mit zylindrischen Zellen, die pallisadenförmig angeordnet sind, besetzt. Unter diesen regelmäßig angeordneten Zellen finden sich polygonal geformte, die weiter zentralwärts in Sternzellen übergehen und durch Fortsätze miteinander verbunden sind. Weiter finden sich ganz solide Epithelzapfen, die nach Kühn als neuwucherndes Geschwulstgewebe aufzufassen sind. (Kühn, Alfred: Einführung in die pathologische Histologie der wichtigsten Pulpa- und Kiefererkrankungen sowie der hauptsächlichsten Tumoren der Mundhöhle, S. 57.) In diesen Zapfen sind manchmal zwiebelschalenartig angeordnete Epithelien zu finden, wobei es allerdings zu keiner echten Verhornung wie bei Carcinom kommen soll (Risak, Römer).

Da nicht alle Adamantinome die typischen ameloplastenähnlichen Zylinderzellen aufweisen, sondern polygonale oder ovale Zellen in einschichtiger Lage, vermutete Hesse, daß in dem einen Fall die Neubildung aus den inneren Schmelzzellen, im anderen Fall aus den äußeren hervorgegangen ist.

Das Stroma ist zellarmes fibrilläres Bindegewebe, das mehr oder weniger von Blutgefäßen durchzogen wird.

Während nun beim Zahnkeim an der Berührungsstelle von innerer Schmelzleiste und Zahnpapille sich aus dem Bindegewebe die Odontoplasten herausdifferenzieren, kommt es beim Adamantinomgewebe nur zur Bildung der Ameloplasten, worin wahrscheinlich die Ursache für die fehlende Hartsubstanzbildung zu suchen ist, da ja zuerst die Odontoplasten Dentin gebildet haben müssen, bevor es zu einem Schmelzniederschlag der Ameloplasten kommen kann. (Die Richtigkeit dieser allgemeinen Lehrmeinung glaubt Euler an Hand seiner mikroskopischen Untersuchungen dahingehend einschränken zu können, daß unter Umständen nur eine bestimmte Mindestreaktion des angrenzenden Bindegewebes notwendig ist, um die Ameloplasten zur Schmelzabscheidung zu veranlassen. Nach seiner Meinung ist es in bestimmten Sonderfällen durchaus nicht erforderlich, daß es vor der Schmelzbildung zur Differenzierung von Odontoplasten und Produktion von Dentin kommt.) Trotzdem ist Zahnhartsubstanz im Adamantinom be-

obachtet worden in Gestalt von Dentin, Schmelzkörpern und Zahnrudimenten (Chibret, Bernay, Nové-Josserand, Ollier).

Kommt es im Adamantinom zu regressiven Metamorphosen, so unterscheidet Römer drei Arten von Cystenbildung:

Im ersten Falle tritt durch Vermehrung der interzellulären Flüssigkeit ein allmähliches Zerreissen des Netzes der Zellfortsätze ein. Es entstehen mit Flüssigkeit gefüllte Schläuche und Blasen, deren Wandungen von ameloplastenähnlichen Zellen ausgekleidet sind.

Im zweiten Falle quellen die Zellen im Inneren der Epithelstränge auf, und es kommt zur kolloidalen Zelldegeneration.

In seltenen Fällen findet man drittens als Zerfallprodukt eine Art Atherombrei.

Die Größe der Cysten schwankt. Je nachdem, wie weit die Zellgeneration fortgeschritten ist, finden wir kleinste Cysten, nur mikroskopisch als solche erkennbar, oder auch große Hohlräume als Endprodukt der Konfluenz.

III. Aetiologie.

Zur Bildung eines Adamantinoms kann es nach Ansicht der meisten Autoren dann kommen, wenn auf Epithelreste im Kiefer ein Reiz ausgeübt wird, sei es durch entzündliche Hyperämie, Extraktionstrauma oder ähnliches, so daß diese pathologisch wuchern. Als Mutterboden des Adamantinoms werden

1. der Schmelzkeim (Neumann, Magitôt),
2. die Malassez'schen Epithelreste (Malassez, Julius Witzel),
3. die Mundschleimhaut (v. Bakay, Büchtemann, Krompecher, Kuru, Lukomsky),

angesehen.

Daß der Schmelzkeim der Ausgangspunkt für ein Adamantinom ist, findet seine Rechtfertigung darin, daß gerade im Unterkiefer in der Weisheitszahngegend Adamantinome gefunden wurden, ohne daß es vorher etwa zu einer Extraktion dieses Zahnes gekommen wäre. Entwicklungsgeschichtlich bilden sich die unteren Molaren im aufsteigenden Ast, wohin die Zahnleiste vorgewachsen ist. Ist das Kieferwachstum beendet, besteht keine Möglichkeit für den Weisheitszahn durchzubrechen und trifft diesen dann irgend noch ein Reiz, sind die Voraussetzungen erfüllt, daß es zu Neubildungen kommt. (Zerstörung bis zum Gelenkkopf.)

Die Malassez'schen Epithelreste könnte man dann als Mutterboden des Adamantinoms ansehen, wenn ein mehr oder weniger ausgebildeter Zahn im Tumorgewebe gefunden wird. Allerdings vertreten manche Autoren den Standpunkt, daß dies erst eine sekundäre Erscheinung sei und daß der retinierte Zahn in die Neubildung einbezogen worden sei (Pichler, E. Schmidt). Eine odontogene Tendenz besteht trotzdem beim Adamantinom so gut wie nie. Entwicklungsgeschichtlich müßten sich ja nach Bildung der Ameloplasten aus dem Stroma Odontoplasten bilden. Auf dieser Grundlage könnte es dann zu einer Dentifizierung kommen. Bis zu dieser Stufe kann sich das Adamantinom jedoch nicht entwickeln, sondern es kommt vielmehr zu regressiven Metamorphosen. Trotzdem sei hier eine Beobachtung von Ollier, berichtet von Nové-Josserand und Bérard, erwähnt, der in einem Recidiv, das nach 15 Jahren auftrat, eine Menge kleine Zähnchen und Zahnrudimente fand.

Die vor allem von Krompecher vertretene Ansicht, auch das Mundschleimhautepithel als Ausgangspunkt der Adamantinome anzusehen, können sich die meisten Autoren nicht zu eigen machen.

IV. Diagnose.

Die sichere Diagnosestellung „Adamantinome" wird in jedem Falle auf Schwierigkeiten stoßen, da sie mit einfachen klinischen Methoden nicht zu erreichen ist. Ist das polycystische Adamantinom unter Umständen durch Palpation zu erkennen, so fehlen uns beim soliden Adamantinom diese Anhaltspunkte. Als Hilfsmittel könnte man den Sitz des Tumors mit ins Auge fassen, da die Prädilektionsstellen nach den bisherigen Erfahrungen, wie aus den Zusammenstellungen von Hesse, E. Schmidt und Winter hervorgeht, der Unterkiefer, Unterkieferwinkel und aufsteigende Ast sind, und nur in seltenen Fällen Adamantinome im Oberkiefer gefunden werden.

Ein weiterer Anhaltspunkt wäre das langsame Wachstum des Tumors (Angerer, Eve, Hauenstein, Hesse, Lukomsky, Pichler, Rothmann, E. Schmidt, Simmons). So schreibt Porzelt z. B., daß sich ein Adamantinom (Recidiv) im Verlauf von 45 Jahren entwickelt hat. Zumeist treten nur ganz im Anfang schmerzhafte Affektionen auf.

Das Röntgenbild ist ein wertvolles Hilfsmittel bei der Diagnosestellung. Aus dem Bilde sind zumeist sichere Schlüsse über die Gut- oder Bösartigkeit des Tumors zu ziehen, da die gutartig,

expansiv wachsende Geschwulst scharf abgegrenzt erscheint. Beim cystischen Adamantinom werden außerdem die verschiedenen Hohlräume eindeutig dargestellt (H ä u p l).

Ein weiterer Anhaltspunkt zur Sicherung der Diagnose ist, daß beim Adamantinom die Lymphdrüsen nie primär reagieren (schwellen, verhärten). Eine Schwellung der Lymphdrüsen tritt stets sekundär als Folge einer Infektion des Tumors auf (W. M e y e r).

Die einwandfreie Diagnosestellung ist meist nur durch das histologische Präparat möglich. In Zweifelsfällen ist zur Sicherung der Diagnose also immer eine Probeexzision durchzuführen. Die Gefahr, daß durch die Probeexzision das Tumorwachstum beschleunigt oder die Metastasierung begünstigt würde, sei, so betont F i s c h e r - W a s e l s, selbst bei bösartigen Geschwülsten nur ganz gering, wenn die Exzision richtig gemacht wird und die Radikaloperation bei Bösartigkeit alsbald angeschlossen wird. P i c h l e r empfiehlt bei ungeklärten Fällen die histologische Untersuchung während der Operation vorzunehmen.

Aus einer Arbeit von K ü h n „Histologische Fragen bei operativen Eingriffen in der Mundhöhle", die in Nr. 13 der Deutschen Zahnärztlichen Wochenschrift 1931 veröffentlicht wurde, geht hervor, daß in klinisch und röntgenologisch scheinbar sicheren Fällen von Cystenbildung die histologische Nachuntersuchung die Fehldiagnose aufdeckte.

So wurde im ersten Fall bei einer 42-jährigen Patientin ein retinierter rechter oberer Eckzahn entfernt, da er nach Brückenersatz Durchbruchstendenz zeigte. Der Operationsbefund ließ den Verdacht auf Follikularcyste aufkommen und führte zur histologischen Nachuntersuchung, die die Diagnose Adamantinoma solidum mit beginnender cystischer Entartung ergab.

Im zweiten Fall wurde bei einer 24-jährigen Patientin, interessanterweise die Tochter der Patientin von Fall 1, eine klinisch und röntgenologisch festgestellte Zahncyste im Unterkiefer ausgeschält. Bei der histologischen Nachuntersuchung ergab sich wieder ein Adamantinom.

Im Fall 3 wurde bei einem 18-jährigen Mann in Gegend des linken unteren Weisheitszahnes eine Follikularcyste operiert. Auch hier wurde durch die histologische Nachuntersuchung die Diagnose umgestoßen und ein cystisches Adamantinom festgestellt.

Mit vollem Recht fordert daher K ü h n, daß bei cystischen Bildungen in zahnlosen Kieferpartien und besonders bei Verdacht

auf Follikularcyste Probeexzision und histologische Voruntersuchung durchaus angezeigt ist, um den Operationserfolg nicht in Frage zu stellen.

Zu diesem Fragenkomplex gehört ebenfalls die Veröffentlichung von Hofrath „Beitrag zur klinischen und histologischen Differentialdiagnostik der Kiefercysten und Adamantinome", die 1932 in Nr. 5 des Paradentium erschien, und hier kurz angeführt sei:

1. Ein 20-jähriger Patient wird mit der Diagnose Carcinom überwiesen. Die röntgenologische Untersuchung ergibt eine Follikularcyste. Diese Diagnose bestätigt sich bei der Operation. Trotzdem muß nach der mikroskopischen Untersuchung ein sicheres, wenn auch nicht typisches Adamantinom angenommen werden.
2. Bei einer 25-jährigen Frau wurde eine Follikularcyste operativ behandelt. Erst beim Auftreten eines Recidivs wurde dann durch die histologische Untersuchung die Diagnose Adamantinom gesichert.
3. Nach mehreren Cystenoperationen bei einer 65-jährigen Frau ergab das histologische Präparat ein unverkennbares Adamantinom.

Daß es aber bei Auftreten eines Recidivs sich nicht in jedem Falle um ein Adamantinom handeln muß, sondern daß ebenso einfache cystische Neubildungen recidivieren, beweisen die 4 anderen Fälle von Hofrath:

4. Bei einem 45-jährigen Mann waren cystische Neubildungen im Unterkiefer schon mehrmals chirurgisch behandelt worden. Da das Röntgenbild vielkammerige Hohlraumbildung zeigte, wurde auf Adamantinom geschlossen. Die histologische Untersuchung bestätigte die Diagnose nicht, der Tumor erwies sich als einfache Zahncyste.
5. Dieser Fall bei einer 33-jährigen Frau hatte denselben Verlauf wie Nr. 4.
6. und 7. Bei einem 36-jährigen Mann und einem 42-jährigen Mann mußte auf Grund der klinischen und röntgenologischen Untersuchung die Diagnose Adamantinom gestellt werden. Auch hier war der histologische Befund ein anderer, unzweifelhaft handelte es sich nur um Cysten.

Die Recidive sind wohl so zu erklären, daß bei der Operation eine zu große Schonung der Geschwulstteile erfolgte.

Eine Sonderstellung nehmen die Fälle ein, die auf Grund des klinischen Verlaufes sowie des histologischen Befundes von verschiedenen Autoren als maligne Adamantinome bezeichnet werden. Ich verweise hierzu auf die Arbeit von Spring: „Gibt es maligne Adamantinome?", die er 1932 in der Zeitschrift für Stomatologie veröffentlichte, und muß mich seiner Meinung anschließen, daß es sich in der Mehrzahl dieser so bezeichneten Fälle wohl mehr um Tumoren mit sarkomatösen oder carcinomatösen Anteilen handelt. Mit dieser Annahme ist auch das Auftreten von Metastasen begründet.

V. Therapie.

Als therapeutische Maßnahme beim Adamantinom kommt nur der chirurgische Eingriff in Frage. Punktieren, Einspritzen von ätzenden Flüssigkeiten werden heute nicht mehr geübt, da sie absolut unzulänglich sind (Becker, Rothmann, Leissner). Die Mehrzahl der Chirurgen hielten die Radikaloperation des Adamantinoms für die Methode der Wahl und führten die Exartikulation oder Kontinuitätstrennung des Unterkiefers durch, da sie darin die allein sichere Gewähr zur Vermeidung eines Recidivs sahen (Audry, Becker, Dierksen, Fritsch, Gangolphe, Hesse, Lindemann, Lukomsky, Mankin, Maurel, Meyer W., Papadimitriou, Porzelt, Risak, Rosenthal, Schmidt, Simmons).

In letzter Zeit vertritt vor allem Pichler die Ansicht, den Tumorkeim, wenn irgendmöglich konservativ zu behandeln, ähnlich der Cystenoperation nach Partsch, wobei er der Operation eine Nachbehandlung mit Radium oder Röntgenstrahlen folgen läßt. (Blum, Hauenstein, Holländer, Ipsen, Katz, Kinoshita, Leissner, Mayerhofer, Mankin, Michlin, Pichler, Rothmann).

Bei großer Ausdehnung der Geschwulst und starker Zerstörung des Knochens fertigt zur Vermeidung von Frakturen während oder nach der Operation Pichler prophylaktisch Frakturschienen an.

VI. Referat

über die hauptsächlichsten Fälle der Literatur.

Beim Studium der neueren Literatur über Adamantinome und Therapie dieser Tumoren muß die Feststellung gemacht werden, daß weder die radikale Operation noch die sogenannte konser-

vative Behandlung eine absolute sichere Prognose in Bezug auf ein Recidiv haben. Es seien hier zunächst die mir zugängigen Fälle, bei denen die Radikaloperation durchgeführt wurde, kurz beschrieben:

1908 berichtet Fritsch
über die Behandlung einer 26-jährigen Frau. Dort traten im 14. Lebensjahr heftige Schmerzen unter Anschwellung der linken Wange auf. Nach Eröffnung vom Munde aus, wobei sich Blut und Eiter entleerte, ging die Erscheinung zurück. Acht Jahre später trat eine gleichgroße Anschwellung des linken Unterkiefers auf, die sich in einem Jahr stark vergrößerte. Nach der Diagnosestellung Adamantinom wurde die halbseitige Resektion des linken Unterkiefers ausgeführt. Erfolg nicht berichtet.

1909 beschreibt v. Bakay
im 1. Fall ein cystisches Adamantinom des rechten Unterkiefers bei einem 27-jährigen Mann. Neun Monate vor der Operation wurden die ersten Anzeichen einer Geschwulst wahrgenommen, aber in den letzten drei Monaten wuchs die Geschwulst sehr schnell bis zu Faustgröße. Darauf wurde zur Resektion und Exartikulation des rechten Unterkiefers geschritten.

Im zweiten Falle handelt es sich um ein solides, teilweise cystisches Adamantinom bei einem 11-jährigen Knaben. Einige Monate zuvor wurde eine Schwellung der rechten Gesichtshälfte festgestellt. Die Geschwulst reichte vom rechten Eckzahn bis zum Unterkieferwinkel, weshalb die rechte Unterkieferhälfte reseziert wurde.

1923 bespricht Herta Winter
einen Fall von solidem, teilweise cystischem Adamantinom bei einer 59-jährigen Frau im linken Unterkiefer. Im Verlauf eines Jahres nahm die Schwellung rasch zu, und es wurde ein ca. 5 cm großes Unterkieferstück reseziert.

1924 berichtet Porzelt
über ein recht interessantes Adamantinom — Spätrecidiv. 1874 wurde die damals 17 Jahre alte Patientin von Linhart in Würzburg wegen einer „Knochenpuppe" des Unterkiefers operiert, wobei nach Angaben der Patientin ein Stück Unterkiefer entfernt wurde. Erst 1920, also nach 46 Jahren, trat an derselben Stelle eine neue Geschwulst auf, die bis 1922

immer mehr an Größe zunahm. Im April 1922 wurde der Tumor durch Kieferresektion entfernt. Bis zum März 1924 konnte kein Recidiv festgestell werden. Die histologische Untersuchung der bei der zweiten Operation entfernten Geschwulstmassen ergab die eindeutige Diagnose Adamantinom. Ob es sich bei der ersten Operation auch schon um ein Adamantinom gehandelt hat, kann ich den Ausführungen von P o r z e l t nicht entnehmen, da er nur von einem Tumorrecidiv spricht. Es wäre auch die Anschauung vertretbar, daß das Adamantinom sich erst durch das Operationstrauma des ersten Eingriffes entwickelt hat.

Gleichfalls 1924 beschreibt R e n t s c h
einen Adamantinomfall. Eine 36-jährige Frau ließ sich vor 13—14 Jahren im rechten Unterkiefer eine Prämolarenwurzel extrahieren, nach einem Jahr entstand an dieser Stelle ohne Abszedierung oder Fistelbildung eine Geschwulst, die vor 2 Jahren erfolglos operiert wurde. Die Auftreibung entwickelte sich wieder und seit 14 Tagen traten starke Schmerzen auf. Röntgenologisch zeigte der rechte Unterkiefer deutlich vielkammerige Hohlraumbildungen. Es wurde nach Anfertigung einer Unterkieferprothese der rechte Unterkiefer von der Mittellinie bis nahe zum Unterkieferwinkel reseziert. Das histologische Präparat ergab ein cystisches Adamantinom.

1925 veröffentlicht H ä u p l zwei Fälle von Adamantinom:

1. Bei einer 50-jährigen Frau ein cystisches Adamantinom im linken Unterkiefer. Der Tumor war pflaumengroß, und die Anschwellung wurde seit einem Jahr bemerkt. Als Operation wählte er die Resektion vom Eckzahn bis zum Angulus mandibulae.

2. Im anderen Fall wurde bei einem Patienten ein solides Adamantinom im rechten Unterkiefer durch Resektion vom Eckzahn ab entfernt. Hier war vorher schon ein operativer Eingriff ausgeführt worden, dessen Umfang nicht näher beschrieben ist, der aber keine Besserung brachte.

1925 schreibt L u k o m s k y auch über drei Fälle vom Adamantinom.

1. Als direktes Schulbeispiel für die überaus große Recidivneigung des Adamantinoms kann man den ersten Fall anführen. Bei dem Patienten wurden im Verlaufe von 12 Jahren

drei Operationen vorgenommen, bei der letzten wurde der horizontale Ast des Unterkiefers reseziert. Trotzdem machte sich nach 20 Jahren wegen eines Recidivs im Unterkieferwinkel noch eine vierte Operation notwendig.

2. Der nächste Fall ist ein cystisches Adamantinom bei einer Frau im linken Oberkiefer, das sich innerhalb von 18 Jahren entwickelte, wobei in den letzten sechs Jahren ein schnelleres Wachstum beobachtet wurde. Die Entfernung erfolgte durch Resektion.

3. Beim letzten Fall, einem soliden Adamantinom im Unterkiefer, wurde ebenfalls die Resektion durchgeführt.

1926 berichtet P i c h l e r
über die Exartikulation des Unterkiefers wegen einer harten Geschwulst. Die 31-jährige Patientin klagte über Schmerzen in der Gegend der rechten unteren Molaren, die deshalb extrahiert wurden. Im Anschluß daran entwickelte sich im Laufe von sechs Jahren die Geschwulst. Der Autor bemerkt aber ausdrücklich, daß diese Therapie nur auf Grund einer Fehldiagnose durchgeführt wurde. Man war der Meinung, daß es sich um ein Karzinom handelte. Die histologische Untersuchung ergab ein Adamantinom.

1927 publiziert A n g e r e r
den Fall eines soliden Adamantinoms bei einer 33-jährigen Frau. 1920 wurde bei der Patientin im linken Unterkiefer eine Geschwulst operiert. Bis 1926 waren keine Beschwerden vorhanden, dann zeigte sich eine neue Schwellung, deren Größe schnell zunahm und die Kau- und Schluckbeschwerden verursachte. Daraufhin erfolgte 1927 die Exartikulation der linken Unterkieferhälfte.

Im selben Jahre referiert R i s a k
über drei Fälle von Adamantinom, deren Therapie sich über Jahre erstreckte, da nach mehr oder weniger großen Eingriffen Recidive auftraten.

1. Bei einer 46 Jahre alten Patientin wurde 1906 eine Cyste inzidiert. Der zweite Eingriff wurde 1916 ausgeführt, wobei der Tumor ausgeschält wurde. Der dritte konservative Eingriff erfolgte 1917. 1919 nahm man die Exartikulation vom zweiten Prämolaren ab vor. Bis 1926 blieb die Patientin recidivfrei.

2. Beim zweiten Fall handelt es sich um cystische Adamantinome des rechten Unterkiefers und Oberkiefers. 1897 entwickelte sich im Anschluß an eine Extraktion im rechten Unterkiefer eine langsam an Größe zunehmende Geschwlust, die entfernt wurde. 1914 bildete sich wiederum ein Tumor, der sogar auf den Oberkiefer übergegriffen haben soll. 1915 wurde durch Resektion mit Exartikulation des rechten Unterkiefers die Unterkiefergeschwulst und durch Exkochleation die Oberkiefergeschwulst beseitigt. Bis 1924 blieb Patient beschwerdefrei. 1925 trat eine neuerliche Schwellung der rechten Wange und Verdickung des Unterkieferrestes ein. Die Schwellung vergrößerte sich rasch. Deshalb wurde der Unterkiefer an der Medianlinie nochmals reseziert und im Oberkiefer die Geschwulst ausgeschält. Bei einer Nachuntersuchung 1926 war Patient recidivfrei.

3. Im 3. Fall diagnostiziert R i s a k den bei einer 44-jährigen Frau im linken Unterkiefer entstandenen Tumor als Adamantinoma malignum partim solidum partim cysticum, da er typische Plattenepithelzellen mit hornperlartigen Gebilden aufwies. Der Tumor, der 1915 Haselnußgröße hatte, entwickelte sich bis 1921 zu Faustgröße. Nach einer erfolglosen Incision trat stärkeres Wachstum ein, so daß 1925 die Exartikulation und Resektion des linken Unterkiefers vorgenommen wurde. Bis 1927 traten keine Anzeichen von Recidiven auf.

Ebenfalls 1927 bringt W e n d r i n e r
zwei Fälle von cystischen Adamantinomen. Im ersten Fall trat nach zehn Jahren ein Recidiv auf, beide Male wurde der Kiefer wegen des Tumors reseziert.

1928 erschien eine umfangreiche Arbeit von S i m m o n s , in der er über 14 sehr interessante Fälle berichtet:

Fall 1. Bei einem 53-jährigen Mann besteht seit einem Jahr im linken Oberkiefer ein Tumor, der vom Schneidezahn bis zum zweiten Molaren reicht. Nachdem große Mengen Geschwulstgewebe entfernt worden waren, wurde Radium in die Höhle eingelegt. Trotzdem wuchs der Tumor langsam wieder, und infolge starker Ausdehnung desselben starb der Patient nach 6 Jahren. Im histologischen Bild zeigten sich bei der ersten Probe zahllose kleine Cysten und typische Sternzellen, an einzelnen Stellen wenig Zylinderzellen. Bei der zweiten Probe, drei Jahre später, waren keine Schmelzzellen mehr zu finden, der Tumor schien carcinomatös entartet zu sein.

Fall 2. Bei einer 37-jährigen Frau bestand seit 15 Jahren im linken Unterkiefer ein cystischer Tumor, der von Kiefermitte bis zum Gelenk reichte und schon viermal ohne wesentlichen Erfolg angegangen worden war. Nach Resektion des halben Unterkiefers zeigte sich im Verlauf von acht Jahren kein Recidiv. Das histologische Präparat bestätigte die Diagnose Adamantinom. Bemerkenswert bei diesem Fall ist außerdem noch, daß eine Drüsenmetastase vorhanden war.

Fall 3. Bei einer 73-jährigen Frau war seit 4 Monaten im linken Oberkiefer ein Tumor bemerkt worden, der als cystisches Adamantinom angesehen wurde. Eine Inzision hatte keinen Erfolg, vielmehr dehnte sich die Geschwulst nach dem harten Gaumen aus und wölbte sich in das Antrum vor. Nachdem große Teile des Tumors operativ entfernt worden waren, setzte nach 6 Monaten ein neues Wachtum ein, das auch durch Radiumbestrahlung nicht beeinflußt wurde. Die Patientin starb ein Jahr nach der Operation. Im histologischen Bild sah man kubische Zellen, Zylinderzellen und nur an wenigen Stellen typische Sternzellen. Wie schwierig die Deutung eines histologischen Präparates sein kann, ersieht man daraus, daß Schnitte von diesem Tumor vom gleichen Pathologen zweimal als Carcinom und zweimal als Adamantinom diagnostiziert wurden.

Fall 4. Bei einer 56-jährigen Frau bestand seit ca. 30 Jahren im rechten Unterkiefer ein Tumor, der schon viermal operiert worden war. Nach Spontanfraktur des Kiefers kam die Resektion zur Ausführung und brachte Heilung. Das histologische Bild ergab den gleichen Befund wie vor 23 Jahren. Er bestätigte die Diagnose Adamantinom. Es war also trotz mehrerer Operationen in dem langen Zeitraum zu keiner Entartung des Tumors gekommen.

Fall 5. Bei einer 33-jährigen Frau war vor sieben Jahren im rechten Unterkiefer ein Tumor entfernt worden. Seit einem Jahre bestand ein langsam wachsendes Recidiv. Der vom Tumor befallene Teil des Unterkiefers wurde reseziert. Histologisch zeigte sich ein cystisches Adamantinom.

Fall 6. Bei einer 38-jährigen Frau hatte sich in der Mitte des Unterkiefers in den letzten zwei Jahren ein Tumor gebildet, der sich nach beiden Seiten ausdehnte. Nach Resektion des mittleren Kieferteiles war schon nach einem Jahr ein Recidiv entstanden. Das histologische Bild zeigte eindeutig ein

cystisches Adamantinom. Als Therapie mußte eine ausgedehnte Operation ins Auge gefaßt werden.

Fall 7. Bei einem 37-jährigen Mann bestand seit 12 Jahren im rechten Unterkiefer ein Tumor, der zweimal unvollständig operativ behandelt wurde. Zwei Wochen vor der Aufnahme im Krankenhaus wurden Drüsen am Hals entfernt, bei denen die histologische Untersuchung eine Durchsetzung mit adamantinomatösen Wucherungen ergab. Bei der Aufnahme wurde ein cystischer Tumor des Unterkiefers festgestellt, der vom Kieferwinkel der einen Seite bis zur anderen Seite reichte und zu starker Deformierung geführt hatte. Die Verhärtung reichte bis zum Schlüsselbein an beiden Seiten des Halses. Da die operative Behandlung abgelehnt wurde, wuchs der Tumor weiter, nach drei Jahren führte eine Lungenmetastase zum Exitus.

Fall 8. Bei einer 42 jährigen Frau wurde im linken Unterkiefer ein Tumor festgestellt, der sich im Verlauf von 12 Jahren langsam entwickelt hatte und in letzter Zeit rasch an Größe zunahm. Nach erfolgloser Inzision erfolgte die Resektion des befallenen Kieferteiles. Fünf Jahre nach der Operation bildete sich ein Recidiv. Die histologische Untersuchung ergab eindeutig Adamantinom.

Fall 9. Bei einer 68-jährigen Frau wurde seit 6 Jahren im Oberkiefer ein Tumor bemerkt. Röntgenbestrahlungen schränkten das schnelle Wachstum nicht ein, so daß die Resektion des Tumors und eines großen Teils des Oberkiefers zur Ausführung gelangte. Das Röntgenbild zeigte einen cystischen Tumor, die histologischen Präparate waren unterschiedlich. Wenn auch einige Bezirke das typische Bild des Adamantinoms zeigten, ähnelten andere Stellen bedenklich einem Parotis - Carcinom.

Fall 10. Bei einem 65-jährigen Mann bestand seit 4 Jahren ein Tumor im rechten Unterkiefer, der schon einmal unvollständig operativ behandelt wurde. Da bei dem Zustand des Patienten, Prostatahypertrophie, Myocarditis, Bronchitis, eine Radikaloperation ungeeignet erschien, wurde versucht, den Tumor mit Röntgenstrahlen zu beeinflussen, wobei es zu einer Rückbildung der bestehenden Drüsenanschwellung kam, die Geschwulst selbst sich aber nicht veränderte. Eine Probeexzision wurde nicht vorgenommen.

Fall 11. Bei einem 62-jährigen Mann bestand im rechten Unterkiefer in der Gegend des dritten Molaren seit einem

Jahr ein Tumor. Nach der röntgenologischen Untersuchung wurde die Diagnose multilokuläres Kystom gestellt. Eine Behandlung erfolgte nicht, der Tod trat nach neun Monaten ein.

Fall 12. Bei einem 52-jährigen Mann war seit 25 Jahren im rechten Oberkiefer ein Tumor vorhanden, der sich vom Eckzahn bis zu den Molaren ausdehnte. In den letzten beiden Jahren hatte er zu Abszessen geführt. Röntgenologisch stellte sich ein typisches Adamantinom mit multiplen Cysten dar. Eine Operation wurde nicht ausgeführt, 12 Jahre später starb der Patient, ohne daß sich die Geschwulst wesentlich verändert hatte.

Fall 13. Bei einem 31-jährigen Mann wurde im rechten Unterkiefer ein Tumor festgestellt, der seit sechs Jahren bestand. Vor drei Jahren war versucht worden, die Geschwulst auszuschälen. Jetzt reichte der Tumor vom rechten bis zum linken Kieferwinkel, so daß die Totalresektion des Unterkiefers erfolgte. Die röntgenologischen und histologischen Untersuchungen bestätigten die Diagnose cystisches Adamantinom.

Fall 14. Bei einer 58-jährigen Frau wurde seit sieben Monaten im linken Unterkiefer ein Tumor beobachtet. Nachdem zuerst die Diagnose Alveolarabszeß und Osteomyelitis gestellt worden war, wobei Zähne extrahiert wurden, kam dann die Resektion der linken Unterkieferhälfte zur Ausführung. Röntgenologisch und histologisch stellte man ein Adamantinom fest.

Im gleichen Jahre veröffentlicht P a p a d i m i t r i o u eine Arbeit und geht an Hand von Fällen auf die Histologie und Histogenese der Adamantinome ein.

Fall 1. Er ist insofern erwähnenswert, als der bindegewebige Anteil des Tumors sarkamotösen Charakter hatte und vom Autor deshalb als Adamantinoma sarkomatodes bezeichnet wurde. In Anbetracht der Schwere der Erscheinung und des rapiden Wachstums wurde die Resektion des erkrankten Unterkieferteiles bei der 28-jährigen Frau ausgeführt. Bei der Nachuntersuchung, ein Jahr später, bestand Recidivfreiheit.

Fall 2. Bei einem 42-jährigen Patienten trat vor neun Jahren eine Geschwulst am rechten Unterkieferwinkel auf, die langsam größer wurde. Nach zwei Jahren wurde der pflaumengroße Tumor entfernt. Bald nach der Operation kam es zu

einem Recidiv, das allmählich weiterwuchs. Bei der zweiten Operation wurde ein retinierter Zahn mit entfernt. Die histologische Untersuchung ergab ein cystisches Adamantinom.

1930 berichtet Schmuziger über verschiedene Fälle von Adamantinomen. Zwei davon, bei denen die Resektion ausgeführt wurde, seien hier kurz angeführt:

1. Eine 38-jährige Patientin wurde vor 18 Jahren erstmalig operiert. Nach 12 Jahren hatte sich der Tumor wieder gebildet, wurde als Cyste angesehen und ausgeschält. Das bis 1926 gebildete Recidiv wurde als Adamantinom diagnostiziert. Die Geschwulst kratzte man aus und bestrahlte mit Radium. Trotzdem trat nach einem Jahr ein neuerliches Recidiv auf, da die angewandte Radiumdosis wahrscheinlich zu gering war. Hierauf erfolgte die Resektion des linken Unterkiefers.

2. Eine 32-jährige Frau operierte man 1930 an einem kindskopfgroßen Tumor im linken Unterkiefer, wobei nur der Gelenkfortsatz belassen wurde und ein Stück des Kiefers im Bereiche von $\overline{/123}$. Vorher waren drei Operationen wegen Cyste ausgeführt worden.

1931 bringt Mankin
einen Fall von Adamantinom im rechten Unterkiefer bei einer 46-jährigen Frau, das seit 5 Jahren besteht und an Größe zugenommen hat. Nach erfolgter Resektion war nach Verlauf eines Jahres kein Recidiv aufgetreten.

1932 berichten Frantz und Stix über ein 51 Jahre bestehendes Adamantinom. Bei einer 32-jährigen Frau war vor sieben Jahren die Entstehung eines Tumors im rechten Unterkiefer festgestellt worden. Nach endständiger Resektion trat ein Recidiv auf, eine Radiumbehandlung blieb erfolglos. Mit 76 Jahren starb die Patientin. Es waren bei der Autopsie keine Metastasen festzustellen, nur das örtliche Recidiv eines typischen Adamantinoms.

Im gleichen Jahre schreibt Brown:
Einer Patientin wurde intraoral unter sorgfältiger Erhaltung der Knochenspangen und des Periostes ein bis zum Condylus reichendes cystisches Adamantinom entfernt. Nach dieser Behandlung zeigte sich nach 4½ Jahren kein Recidiv.

Anschließend stelle ich die Erfolge und Erfahrungen der Autoren zusammen, die die konservative Behandlung bevorzugen.

1909 schreibt Kinoshita über vier Adamantinomfälle:

1. Bei einem 46-jährigen Mann bestand seit 7½ Jahren im linken Unterkiefer ein schmerzlos und langsam wachsender Tumor. Nach Auslöfflung in Narkose wurde der Patient als geheilt entlassen. Nach sieben Jahren war noch kein Anzeichen eines Recidivs vorhanden. Als Diagnose wurde cystisches Adamantinom gestellt.

2. Eine 53-jährige Frau, die seit ca. 5 Jahren an einer anfangs schmerzhaften, dann schmerzlosen Anschwellung des linken Unterkiefers litt, wurde in Narkose operiert, wobei mit Hammer und Meisel die Tumormassen des soliden Adamantinoms entfernt wurden. Schon nach zwei Jahren machten sich die ersten Anzeichen eines Recidivs bemerkbar, so daß ein zweiter Eingriff erforderlich wurde. Die Frage, ob endgültige Heilung erfolgte, blieb offen.

3. Zu einem Recidiv eines soliden Adamantinoms kam es auch bei einer 65-jährigen Frau, bei der zwei Jahre später nach der ersten Operation die frische Neubildung nochmals entfernt werden mußte.

4. Ein solides Adamantinom, wobei es zu keinem Rückfall kam, wurde bei einem 48-jährigen Mann am rechten Unterkiefer ebenfalls durch Ausmeiselung entfernt.

Im gleichen Jahre behandelt v. Bakay
den Fall eines cystischen Adamantinoms, das sich innerhalb von sieben Jahren bei einer 36-jährigen Frau entwickelt hatte. Nach anfänglichen Schmerzen in der rechten Gesichtshälfte trat eine Schwellung ein. Es kam zu einer Infektion des Tumors mit Durchbruch nach der Mundhöhle, worauf die Auftreibung wieder zurückging, die sich dann als nußgroße Neubildung im rechten Unterkieferwinkel manifestierte. Nach Abmeiselung der äußeren Knochenlamelle und Ausräumung der ganzen Geschwulst trat Heilung ein.

1913 schreibt Hesse
über ein cystisches Adamantinom bei einem 21-jährigen Mädchen, wo sich in drei Jahren im linken Unterkiefer ein taubeneigroßer Tumor entwickelt hatte. Das Erkrankte wurde mit Hohlmeiselzange und scharfen Löffeln in Narkose abge-

tragen. Schon kurze Zeit darnach bildete sich ein Recidiv. Nachdem nochmals versucht worden war, die Geschwulst total zu exstirpieren, trat nach 1¾ Jahren das zweite Recidiv auf.

1914 berichtet Herkert
über ein solides Adamantinom im linken Unterkiefer bei einer 49-jährigen Frau. Hier hatte sich im Anschluß an eine mißglückte Extraktion eines Molaren, bei der trotz mehrerer Versuche es nicht gelungen war, die Wurzeln zu entfernen, im Laufe von 15 Jahren ein walnußgroßer Tumor gebildet. Bei der Operation wurde ein Hautschnitt am unteren Rande des Unterkieferastes ausgeführt, die Geschwulst mit Zirkularsäge herausgeschnitten und eine Knochenspange belassen. Bei einer Kontrolle nach zwei Jahren war die Patientin recidivfrei.

1918 beschreibt Dierksen
den Fall eines cystischen Adamantinoms bei einem Manne. Die im rechten Unterkiefer in Gegend des Eckzahnes festgestellte Anschwellung, die seit einem Jahr bestand, wurde als Cyste diagnostiziert und im Dezember 1915 chirurgisch behandelt. Da keine Heilung eintrat, erfolgte nach Probeexzision und röntgenologischer Untersuchung die Exstirpation des Tumors von der Mittellinie bis zum Kieferwinkel, wobei aber die Kontinuität des Kiefers erhalten blieb. Bis Januar 1917 zeigte sich kein Recidiv.

1925 schreibt Hauenstein
über ein cystisches Adamantinom bei einem 31-jährigen Mann. Beim Patient traten 1916 Zahnschmerzen im linken Unterkiefer auf. Es wurden deshalb mehrere Zähne entfernt. In den folgenden Jahren kam es zu oftmaligen Anschwellungen der linken Wange, weshalb 1923 an zwei Stellen inzidiert wurde. Nachdem 1924 die Diagnose cystisches Adamantinom gestellt worden war, wurde der Tumor breit eröffnet und eine Verbindung mit der Mundhöhle hergestellt. ¾ Jahre nach der Operation war kein Anzeichen eines Recidivs festzustellen.

1926 veröffentlicht Pichler eine umfangreiche Arbeit über Adamantinome, aus der ich mehrere Fälle anführen will.

1. Bei einem 60-jährigen Mann war im Unterkiefer ein cystisches Adamantinom entstanden, das sich von Backzahn-

gegend bis zum Kieferwinkel ausdehnte. Der Tumor wurde wie eine Cyste nach Partsch I operiert, um die Kontinuität des Kiefers zu erhalten. Bei der Nachuntersuchung nach neun Jahren war kein Recidiv zu finden.

2. Einen ähnlichen Verlauf nahm die Behandlung bei einem 45-jährigen Patienten, wo die Geschwulst erst bemerkt wurde, als sie am Alveolarfortsatz durchbrach. Die ebenfalls nach Partsch I ausgeführte Operation hatte guten Erfolg, der Patient war nach 4½ Jahren noch recidivfrei.

3. Fall 3, eine 43-jährige Frau hatte seit vier Jahren eine Schwellung der linken Kieferhälfte und wurde Pichler zur Exartikulation des aufsteigenden Astes überwiesen. Diese wurde aber nicht ausgeführt, und die konservativen Maßnahmen führten zur Heilung, jedenfalls trat innerhalb 6 Jahren kein Recidiv auf.

4. Im Fall 4 bei der jetzt 30-jährigen Frau wurden schon dreimal Cysten operiert: Im Alter von 15 Jahren eine Follikularcyste im rechten Oberkiefer, einige Monate später eine Cyste im rechten Unterkiefer, im Alter von 16 Jahren Cysten rechts und links im Unterkiefer. Im Alter von 29 Jahren wurde ein mehrkammeriges cystisches Adamantinom im linken Angulus und aufsteigenden Ast festgestellt. Die Eröffnung der Cysten als therapeutische Maßnahme hatte keinen Dauererfolg. Nach 2½ Jahren zeigte sich im Röntgenbild an derselben Stelle eine mandelgroße Cyste. Bei der Patientin will Pichler mit einem weiteren chirurgischen Eingriff abwarten, da weder eine maligne Entartung noch ein schnelleres Wachstum eingetreten ist, bis nach Maßgabe des Röntgenbildes eine leichte Eröffnung der Cyste von der Mundhöhle aus möglich ist. Anschließend soll eine Radiumbehandlung folgen.

5. Fall 5 behandelt dieselbe Erscheinung eines Adamantinoms im kindlichen Alter. Bei einem Knaben wurde im vierten Lebensjahr in Gegend der unteren Schneidezähne eine Cyste operiert. Bald darnach zeigte sich ein Neoplasma, das schnell wuchs, sich über den ganzen Unterkiefer ausbreitete und als Adamantinom diagnostiziert wurde. Über den Erfolg der von anderer Seite ausgeführten Radikaloperation, wobei nur eine dünne Knochenspange belassen und mit Radium nachbehandelt wurde, konnte nichts ermittelt werden.

6. Im 7. Falle wurde bei einer 37-jährigen Frau im rechten Unterkiefer ein apfelgroßes Adamantinom festgestellt. Bei der Patientin trat nach einer Zahnextraktion vor neun Jahren

eine schmerzhafte Eiterung auf, die Anschwellung verhärtete und der Tumor nahm langsam ohne Schmerzen an Größe zu bis zu dem jetzigen Befund. Bei der Operation wurde die Neubildung sorgfältig ausgekratzt und darauf tamponiert. In die nach einer Woche ausgranulierte Höhle wurde eine Kapsel mit 50 mg Radiumelement vier Stunden eingelegt. Bei der Kontrolle nach 2¼ Jahren fand sich kein Anzeichen eines Recidivs, der Unterkiefer war nur mäßig deformiert.

7. Im Fall 8 hatte sich bei einer 41-jährigen Frau im Verlauf von 8 Jahren ein Tumor von $\overline{5}\,/$ bis zum aufsteigenden Ast gebildet. Nach Eröffnung der Cysten und nachfolgender Radiumbestrahlung wurde bei der Röntgenkontrolle noch eine tiefer im Knochen liegende Cyste festgestellt, die nach Entfernung der knöchernen Scheidewand ebenfalls breit eröffnet wurde. Bei der Kontrolle nach 4 Jahren zeigte sich ein Recidiv mit deutlicher Cystenbildung und ein bis dahin „übersehener" retinierter Molar. Nach Ausschälung der Cysten und Entfernung des Zahnes mit anschließenden Radiumbestrahlungen trat Heilung ein.

8. Im Fall 9 bestand bei einem 39-jährigen Mann in Gegend von $/\,\overline{78}$ ein cystisches Adamantinom. Die Geschwulst wurde vom Kieferwinkel bis zum Gelenk ausgekratzt. Da sich der Patient der weiteren Behandlung entzog und eine Strahlentherapie nicht durchgeführt werden konnte, hat sich im Laufe eine Jahres im horizontalen Ast ein ausgedehntes Recidiv entwickelt.

9. Im Fall 10 wurde bei einer 52-jährigen Frau der faustgroße Tumor, der von rechts unten 5 bis zum Kiefergelenk reichte, zum größten Teil durch Exkochleation entfernt. Die Nachbehandlung bestand in Bestrahlung mit Radium und Röntgenstrahlen. Über den Erfolg ist nichts berichtet.

10. Im Fall 12 wurde der 32-jährige Mann schon dreimal wegen Adamantinom im Unterkiefer operiert. Da der Tumor gut abgegrenzt war und total exstirpiert werden konnte, kam trotzdem die konservative Methode nochmals zur Ausführung. Dem chirurgischen Eingriff folgte eine neunmalige Nachbehandlung mit Radium. Bei einer Kontrolle nach reichlich zwei Jahren war der Patient recidivfrei.

1930 beschreibt Schmuziger in seinem dritten Fall die Behandlung eines cystischen Adamantinoms bei einer 34-jährigen Frau. Erstmalig entstand bei

dieser Patientin 1921 eine Schwellung der rechten Unterkieferseite, die 1922 operativ angegangen wurde, aber 1925 machte sich schon eine Wiederholung der Behandlung notwendig. Bis zum Ende des Jahres 1928 war hierauf Ruhe. Im Frühjahr 1929 hatte sich wieder eine taubeneigroße Auftreibung des rechten Unterkiefers von $\overline{3}$ / bis zum Kieferwinkel entwickelt, die nur noch eine schmale Knochenspange übrig ließ. Bevor der Tumor operativ angegangen wurde, erfolgte als Vorsichtsmaßnahme für die unter Umständen zu erwartende Spontanfraktur die Schienung der Kiefer. Darauf wurde die obere Cystenwand abgetragen, gründlich ausgeschält und mit Radium nachbehandelt. Die Kontrolle nach neun Monaten ergab Recidivfreiheit.

Im gleichen Jahre ein Fall von R o t h m a n n :

Eine 47-jährige Frau hatte seit ihrem 19. Lebensjahr in gewissen Zeitabständen mehrmals starke Vereiterung der beiden Oberkieferhöhlen durchgemacht. Vor über sieben Jahren wurden ihr wegen starker Schmerzen im rechten Unterkiefer $\overline{76}$ / extrahiert (ob Weisheitszähne vorhanden waren, ließ sich nicht mehr feststellen). Seit einem Monat bestand starke Eiterabsonderung in Gegend $\overline{7}$ /, aber nur eine kaum merkliche Schwellung des Kieferknochens. Das Röntgenbild zeigte im aufsteigenden Ast vier kirschgroße Schatten. Sämtliche vier Kammern wurden operativ zu einem großen Hohlraum vereinigt. Nach einem halben Jahr hatte sich der Hohlraum stark verkleinert und es waren keine Anzeichen von Recidiv festzustellen. Histologisch ergab sich ein cystisches Adamantinom.

1931 publiziert M i c h l i n

die Behandlung eines soliden Adamantinoms bei einer 33-jährigen Frau. Hier war nach der Extraktion eines linken unteren Molaren im Verlauf von 1½ Jahren ein Tumor gewachsen, der sich von / $\overline{5}$ bis zum aufsteigenden Ast erstreckte. Nach Anfertigung einer Gleitschiene mit Ersatz, um den Folgen einer bei der Operation zu befürchtenden Fraktur begegnen zu können, wurde nach Probeexzision die Geschwulst total ausgeschält. Auf die vom Unterkiefer übriggelassene Knochenspange ließ man Radiumstrahlen einwirken. Innerhalb von drei Monaten zeigte sich kein Recidiv.

1931 berichtet Leissner,
daß der gleichen Patientin wie in dem von Rothmann beschriebenen Fall wegen Durchbruchstendenz ein im rechten Oberkiefer verlagerter Eckzahn entfernt werden mußte. Bei der Operation stieß man unerwartet auf eine schwammige Masse, die die Zahnkrone wie eine Hülle mantelartig umgab. Man dachte zunächst an eine Follikularcyste und kratzte deshalb die entstandene Höhle gründlichst aus. Die histologische Untersuchung zeigte aber ein solides Adamantinom mit beginnender cystischer Entartung.

1933 ist in einer Arbeit von Euler
der seltene Fall eines Adamantinoms bei einem 13 Monate alten Kind beschrieben. Bei dem kleinen Patienten fehlten im rechten Unterkiefer die Milchzähne, die links vorhanden waren. Anstelle der Zähne war dort seit dem 6. Lebensmonat eine deutliche Vorwölbung bemerkt worden. Im 12. Monat wurde mundärztliche Hilfe in Anspruch genommen. Der Tumor wurde in Vollnarkose ausgeschält.

1934 berichtet Schmidt
einen Fall von Adamantinom des Oberkiefers. Bei einer 41-jährigen Frau wurde in Gegend 7 / eine haselnußgroße Geschwulst beobachtet. Es war vor etwa 10 Jahren ein Zahn entfernt worden und seit ungefähr einem Jahr bemerkte die Patientin die Veränderung am Kiefer, ebenso traten öfters Blutungen an dieser Stelle auf. Durch Probeexzision wurde histologisch ein vorwiegend solides Adamantinom festgestellt. Der walnußgroße Tumor war chirurgisch entfernt worden, aber Angaben über den Erfolg der Behandlung fehlten.

Der Vollständigkeit halber seien noch Autoren erwähnt, die den Versuch gemacht haben, den Tumor nur mit Röntgen- oder Radiumstrahlen anzugehen, um ihn zum Verschwinden zu bringen.

1926 berichten Soiland und Costolow
über den Verlauf einer solchen Behandlung. Bei einer 56 Jahre alten Patientin traten vor 20 Jahren die ersten Anzeichen einer Schwellung im rechten Unterkiefer auf. In den letzten Jahren wuchs der Tumor schneller. Bei Behandlungsbeginn wurde die Geschwulst mit Radiumnadeln beschickt und äußerlich Röntgenstrahlen gegeben. In den folgenden zwei Jahren wurde die Röntgenbestrahlung mehrmals wie-

derholt. Bei der Kontrolluntersuchung nach wiederum zwei Jahren war die Haut normal und eine Auftreibung kaum noch festzustellen. Das Röntgenbild zeigte ein starkes Zurückgehen der Cyste, nur ein kleiner Raum war noch geblieben.

1928 veröffentlichte H e i m a n n
einen ähnlichen Fall. Auch hier bestand der Tumor seit zwei Jahrzehnten. Durch Röntgenbestrahlung wurde eine deutliche Verkleinerung der Geschwulst erreicht. Leider konnte die vorgesehene Radiumbestrahlung nicht durchgeführt werden, da sich der Patient der Behandlung entzog.

1934 beschreibt P e r i n o
ein Adamantinom des Unterkiefers, das seit zwei Jahren beobachtet wurde. Nach Abklingen einer eitrigen Entzündung im Bereich des Tumors wurde eine Röntgen- und Radiumbestrahlung durchgeführt, die seit einem Jahr zu einer klinisch und röntgenologischen Heilung führte.

Am Schluß der Abhandlung über Fälle, die ich in der Literatur gefunden habe, möchte ich noch eine Krankengeschichte bringen, die mir Herr Prof. Dr. K ü h n liebenswürdigerweise zur Verfügung gestellt hat:

Es handelt sich um den am 26. 5. 85 geborenen P. H. Der Patient hat im Weltkriege eine Verletzung des linken Unterkiefers davongetragen. 1920 wurde wegen eines Kiefertumors (ob es sich tatsächlich um ein Adamantinom gehandelt hat, konnte nicht einwandfrei ermittelt werden, ist aber wahrscheinlich) eine Teilresektion des Unterkiefers ausgeführt. Seit 1928 bestehen beim Patienten wieder Schmerzen im linken Unterkiefer, ebenso hat sich eine neue Geschwulst entwickelt. Das Röntgenbild zeigt mehrkammerige cystische Hohlräume. Der Patient wurde der chirurgischen Poliklinik überwiesen, wo R o s e n t h a l den Tumor radikalchirurgisch entfernte. Die entfernte Geschwulst wurde histologisch untersucht. Von vier Präparaten füge ich die Mikrofotogramme bei. In den Bildern sieht man, wie die Epithelstränge polypenartig in die Tiefe wuchern, wie ja erfahrungsgemäß das Wachstum des Adamantinom-Recidivs ausgesprochen infiltrativ ist. An verschiedenen Stellen ist eine Aussaat noch nicht differenzierter runder Epithelzellen zu finden. Um einige Kolben hat sich bereits eine bindegewebige Kapsel gebildet, zentral in den Kolben liegen sternförmige Zellen, die teilweise cystisch degenerieren.

Die Vermutung liegt nahe, daß in der Kriegsverletzung die Ursache für die eptiheliale Wucherung zu suchen ist.

VII. Schlußbetrachtung.

Die von mir durchgearbeiteten Fälle bestätigen in jeder Weise die allgemeine Ansicht über Adamantinome. Das Hervorstechende bei diesen Geschwülsten bleibt immer wieder die starke Neigung zum Recidiv. Eine mögliche Erklärung dieser häufigen Recidivbildung glaube ich durch die Ausführungen Axhausens über Adamantinome in seinem Buche „Die Allgemeine Chirurgie in der Zahn-, Mund- und Kieferheilkunde" zu erhalten. Zunächst spricht Axhausen dort von der Entstehung des cystischen Adamantinoms durch Zusammenfließen kleinster, in den Epithelhaufen gelegener cystischer Bildungen zu größeren und großen Cysten. Er schreibt dann wörtlich weiter: „Im Röntgenogramm entsteht das Bild großwabiger, scharf abgegrenzter Aufhellungen. Dieser Befund ist es, der immer wieder die Annahme eines expansiven Wachstums des Adamantinoms nahelegt. Aber die großen Cysten sind nur eine Begleiterscheinung des Tumors; ihre mechanische Einwirkung auf die Umgebung ist nicht mit dem Tumorwachstum gleichbedeutend. Das eigentliche Tumorgewebe liegt in den soliden Anteilen zwischen und neben den Cysten; hier nimmt das Eindringen der epithelialen Stränge in die Umgebung seinen Fortgang, immer neue Anteile des Körpergewebes in seinen Bestand aufnehmend." Wird nun ein solches cystisches Adamantinom konservativ behandelt, so ist doch denkbar, daß zurückbleibende, infiltrierend gewucherte Epithelstränge Recidivbildung hervorrufen könnten. Pichler schließt vor allem deshalb der Operation eine Strahlenbehandlung an.

Über das solide Adamantinom bringt Axhausen dann ferner wörtlich folgendes: „Es gibt Adamantinome, bei denen die Verflüssigung ganz zurücktritt gegenüber der abundanten Wucherung der Epithelzellen. Es entstehen dann solide, intensiv knochenzerstörende Geschwülste, bei denen die unscharfe Begrenzung des Schattendefektes im Röntgenbild ebenso wie das histologische Bild das infiltrierende Wachstum in der ganzen Peripherie erkennen läßt." Die unscharfe Begrenzung und das infiltrierende Geschwulstwachstum in der Peripherie lassen wohl die Vermutung zu, daß selbst die bei durchgeführter Kieferresektion beobachteten Recidive sich aus zurückbleibenden Epithelsprossungen entwickelt haben können. Um Recidive zu vermeiden, fordert deshalb Axhausen und viele andere Autoren die Radikaloperation.

Bei den vereinzelt aufgeführten Fällen von maligner Entartung des Adamantinoms nach einem oder mehreren Eingriffen kann man annehmen, daß es sich dabei schon um Adamantinome mit carci-

nomatösen Anteilen gehandelt hat. Steht jedoch durch die histologischen Präparate die Entartung eindeutig fest, muß dazu bemerkt werden, daß auch bei jeder anderen gutartigen Geschwulst ein solcher Unschwung des Wachstums und der Differenzierung eintreten kann, das Adamantinom nimmt also hier keine Ausnahmestellung ein.

Die Tatsache, daß das Wachstum des Recidivs zum mindesten im Anfang einen stark infiltrativen Charakter hat, bevor es unter Umständen zur cystischen Degeneration kommt, geht anschaulich aus den beigefügten Mikrofotogrammen hervor.

Will ich nun aus den Erfahrungen der verschiedenen Autoren über Diagnose und Therapie einen Schluß ziehen, so ergibt sich zunächst für die Diagnose die Forderung, die mikroskopische Untersuchung durch einen ausreichenden Röntgenbefund zu ergänzen, da nur aus beiden ein sicherer Schluß zu ziehen ist. Wenn Pichler, Simmons und Papadimitriou berichten, daß bei der ersten Operation retinierte Zähne übersehen wurden, so ist darin der eindringlichste Hinweis auf eine vollkommene Röntgenorientierung zu erblicken. Ob die histologische Untersuchung nach einer Probeexzision oder während der Operation vorzunehmen ist, ist an Hand der Anamnese und der klinischen Untersuchung zu entscheiden.

Bei der Adamantinomtherapie wird es sich stets darum handeln, die unangenehme Späterscheinung, das Recidiv, zu verhüten. Wie wir gesehen haben, ist es in keinem Falle, weder bei der Resektion noch bei der konservativen Methode, das heißt der Ausschälung, erreicht worden, das Auftreten eines Recidivs absolut auszuschalten. Von diesem Gesichtspunkte aus verdient die Behandlungsmethode, deren Hauptvertreter Pichler ist, stärkste Beachtung. Alle die Argumente die Pichler anführt, wie: gutartiger Tumor, langsames Wachstum, fast nie Entartung, starke Entstellung durch Radikaleingriff usw. rechtfertigen diese Therapie. Die Feststellungen Kühns, daß sich scheinbare Follikularcysten als Adamantinome entpuppten, läßt sogar die Vermutung offen, daß nicht erkannte Adamantinome als Cysten operiert wurden und unter Umständen Heilung erreicht wurde.

VIII. Mikrofotogramme.

Bild 1.

In das stark infiltrierte Bindegewebe einwachsende Epithelzüge. Viel Stroma.

Bild 2.

Aussaat noch nicht differenzierter Epithelzellen in langen, polypenartig in die Tiefe greifenden Epithelzügen.

Bild 3.

Kolbige und langgezogene Epithelzüge. In den Kolben bilden sich zentral schon langsam sternförmige Zellen aus.

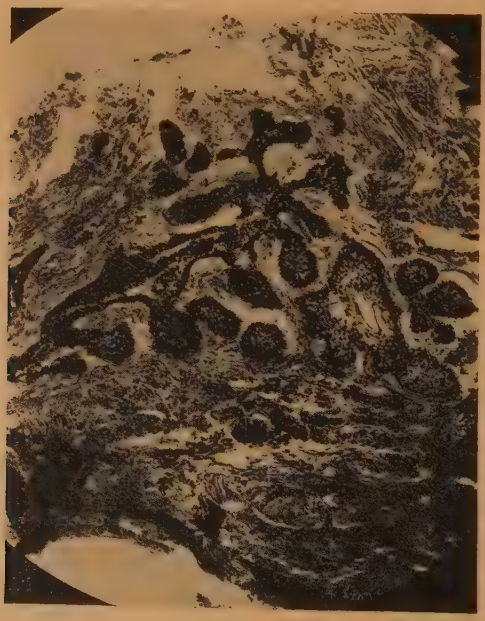

Bild 4.

Cystische Degeneration in den Epithelkolben.

Literaturverzeichnis.

1. Angerer, Hermann: „Beitrag zur Kenntnis der Adamantinome." Deutsche Zeitschrift für Chirurgie 1927, Bd. 205, S. 340.
2. Audry, Charles: „Sur les Récidives des Kystes des Maxillaires." Lyon Médical 1891, Bd. 67, Nr. 27, S. 313.
3. Axhausen: „Die Kiefergeschwulst und ihre Behandlung." Deutsche Zahnärztliche Wochenschrift 1927, Bd. 30, Nr. 1.
4. Axhausen: „Die Allgemeine Chirurgie in der Zahn-, Mund- und Kieferheilkunde." 1940, München-Berlin, J. F. Lehmann.
5. v. Bakay: „Über die Entstehung der zentralen Kiefergeschwülste des Unterkiefers." Berliner klinische Wochenschrift 1909, Bd. 46, S. 590.
6. Becker: „Zur Lehre von den gutartigen zentralen Epithelialgeschwülsten der Kieferknochen." Archiv f. klinische Chirurgie 1894, Bd. 47, S. 52.
7. Blum, Theodor: „Tumors of the Jaws." The Dental Cosmos 1931, Bd. 73, Nr. 8, S. 745.
8. Borst, M.: „Allgemeine Pathologie der malignen Geschwülste." 1924, Leipzig, S. Hirzel.
9. Browm, James Barrett: „Cystic adamantinoma with resektion, including the condyle, from the inside of the mouth." Internat. J. Orthodont. 1932, Nr. 18, S. 1104. Ref. Deutsche Monatsschrift f. Zahnheilkunde 1933, Bd. 51, Heft 20, S. 938.
10. Dierksen: „Ein Fall von Adamantinoma cysticum." Zeitschrift für Mund- und Kieferchirurgie 1918, Bd. 3, Heft 1, S. 47.
11. L'Esperance, Elise: „A preliminary report of eight cases of adamantinoma." Proceedings of the New York patholog. Society, 1910, New Series Bd. 10, Nr. 5 u. 6, S. 136.
12. Euler, H.: „Vom Zahnsystem ausgehende Geschwülste des frühesten Kindesalters." Deutsche Zahnärztliche Wochenschrift 1933, Bd. 36, Nr. 9, S. 206.
13. Eve, F. S.: „Lectures on cystic tumours of the jaws, and on the etiology of tumours." British Medical Journal 1883, January S. 1.
14. Fischer, Bernh.: „Über ein primäres Adamantinom der Tibia." Frankfurter Zeitschrift für Pathologie 1913, Bd. 12, S. 422.
15. Frantz, Virginia and Stix, Louis: „Adamantinoma. A case of fifty-one years' duration." Arch. Surg. 932, Nr. 25, S. 890. Ref. Deutsche Monatsschrift f. Zahnheilkunde 1933, Bd. 51, Heft 16, S. 750.
16. Fritsch, K.: „Zur Kenntnis des Adamantinoma solidum und cysticum des Unterkiefers." Bruns Beiträge zur klinischen Chirurgie 1908, Bd. 57, S. 193.
17. Gangolphe: „Epithélioma adamantin du maxillaire inféreur récidivé douze ans aprés un évidement, ablation compléte." Lyon Médical 1906, Bd. 106, Nr. 13, S. 687.
18. Häupl, K.: „Beitrag zur Pathologie der Adamantinome." Zeitschrift für Stomatologie 1925, Bd. 23, Heft 5, S. 421.
19. Hauenstein: „Gedanken zur Frage der Adamantinome und verwandter Geschwulstbildungen." Deutsche Monatsschrift für Zahnheilkunde 1925, Bd. 43, Heft 17, S. 557.
20. Heimann, Fritz: „Die Strahlenbehandlung gut- und bösartiger Geschwülste." 1928, Berlin, Georg Stilke.
21. Herkert, Arthur: „Adamantinoma solidum." Zeitschrift für Mund- und Kieferchirurgie 1914, Bd. 1, Heft 2, S. 129.
22. Hesse: „Beitrag zur Kenntnis der Adamantinome." Deutsche Monatsschrift für Zahnheilkunde 1913, Bd. 31, S. 15.

23. Hofrath, Herbert: „Beitrag zur klinischen und histologischen Differentialdiagnostik der Kiefercysten und Adamantinome." Paradentium 1932, Bd. 4, Nr. 5, S. 138.
24. Holländer: „Adamantinom des Unterkiefers." Berliner klinische Wochenschrift 1912, Bd. 49, S. 1149.
25. Ipsen, Joh.: „Adamantinoma." Zentralblatt für Chirurgie 1914, Bd. 41.
26. Katz: „Bericht aus der Sitzung der Breslauer chirurgischen Gesellschaft am 19. 11. 1928." Zentralblatt für Chirurgie 1929, Bd. 56, Heft 6, S. 343.
27. Kinoshita, S.: „Über Adamantinome, insbesondere ihre operative Behandlung." Deutsche Zeitschrift für Chirurgie 1909, Bd. 102, S. 293.
28. Krompecher: „Histogenese und Morphologie der Adamantinome und sonstige Kiefergeschwülste." Zieglers Beiträge zur pathologischen Anatomie und zur allgemeinen Pathologie, 1918, Bd. 64, S. 165.
29. Kronfeld, Rudolf: „Adamantinoma." The Journal of the American Dental Association, 1930, Bd. 17, Nr. 4, S. 681.
30. Kühn, Alfred: „Einführung in die pathologische Histologie der wichtigsten Pulpa- und Kiefererkrankungen sowie der hauptsächlichsten Tumoren der Mundhöhle." Leipzig, 1930, Georg Thieme.
31. Kühn, Alfred: „Histologische Fragen bei operativen Eingriffen in der Mundhöhle." Deutsche Zahnärztliche Wochenschrift 1931, Bd. 34, Nr. 13.
32. Kühn, Alfred: „Über cystische Adamantinome." Deutsche Zahnheilkunde 1931, Heft 81, S. 3.
33. Kuru: „Über das Adamantinom." Zentralblatt für allgemeine Pathologie und pathologische Anatomie, 1911, Bd. 22, S. 291.
34. Lartschneider, J.: „Die sogenannten Malassezschen paradentären Epithelnester und ihre biologische und pathogene Bedeutung." Zeitschrift für Stomatologie 1929, Bd. 27, Heft 5, S. 476.
35. Leissner, Walter: „Retinierte Zähne als Ausgangspunkt von Adamantinom." Inaug.-Dissertation Leipzig 1931.
36. Lindemann, August: „Zur Pathologie und Therapie der malignen Tumoren des Kiefergebietes." Deutsche Zahnheilkunde 1928, Heft 73, S. 15.
37. Lukomsky: „Das Adamantinom im Zusammenhang mit den odontogenen Kiefergeschwülsten." Archiv für klinische Chirurgie 1925, Bd. 135, S. 233.
38. Mankin, Z. W.: „Über die Histogenese der Adamantinome." Archiv für klinische Chirurgie 1931, Bd. 165, S. 336.
39. Maurel: „Klinische und chirurgische Studie der adamantinen Epitheliome." La presse dentaire 1925, Nr. 3. Ref. Deutsche Monatsschrift für Zahnheilkunde 1925, Bd. 43, S. 451.
40. Mayrhofer, Bernhard: „Chirurgie der dentalen Mund- und Kieferkrankheiten." Neue Deutsche Chirurgie 1930, Stuttgart.
41. Meyer, W.: „Zur Behandlung der Unterkiefertumoren." Bruns Beiträge zur klinischen Chirurgie 1928, Bd. 142, S. 742.
42. Michlin, Samuel G.: „Adamantinoma and its conservative treatment." The Dental Cosmos, 1931, Bd. 73, Nr. 3, S. 242.
43. Papadimitriou, Basil: „Zur Histologie und Histogenese des Adamantinoms." Bruns Beiträge zur klinischen Chirurgie 1928, Bd. 144, S. 556.
44. Perino, G. S.: „Über einen Fall eines mit Röntgen und Radium behandelten Adamantinoms." Stomatologia 1934, Bd. 32, Heft 1, S. 37. Ref. Deutsche Zahnärztliche Wochenschrift 1935, Bd. 38, Nr. 44, S. 1066.

45. Pichler, Hans: „Die konservative Behandlung der Adamantinome." Archiv für klinische Chirurgie 1926, Bd. 140, S. 101.
46. Pichler, Hans: „Umgehung der Continuitäts-Resektion bei gutartigen Geschwülsten, insbesondere Adamantinomen." Misch, Fortschr. der Zahnheilkunde 1928, IV., 1 S. 1008.
47. Pichler, Hans: „Kiefertumoren mit besonderer Berücksichtigung der Frühdiagnose." Wiener klinische Wochenschrift 1931, Bd. 44, Heft 42, S. 1315.
48. Port - Euler: „Lehrbuch der Zahnheilkunde." 1929, München, J. F. Bergmann.
49. Porzelt, W.: „Spätrezidiv eines Adamantinoms nach 45 Jahren." Archiv für klinische Chirurgie 1924, Bd. 130, S. 142.
50. Rentsch, Erich: „Über das Adamantinom." Inaug.-Dissertation Leipzig, 1924.
51. Risak, Erwin: „Über gleichzeitges Vorkommen seltener Geschwulstformen." Frankfurter Zeitschrift für Pathologie 1925, Bd. 32, S. 102.
52. Risak, Erwin: „Über das cystische Adamantinom." Archiv für klinische Chirurgie 1927, Bd. 147, S. 441.
53. Römer, Oskar: „Die Adamantinome." Handbuch der speziellen pathologischen Anatomie und Histologie von Henke und Lubarsch, 1928, Berlin, Springer, S. 418.
54. Rosenthal, W.: „Spezielle Mund- und Kieferchirurgie." Deutsche Zahnärztliche Wochenschrift, 1931, Bd. 34, S. 655.
55. Rothmann, Joachim: „Über das Adamantinom." Inaug. - Dissertation, Leipzig, 1930.
56. Schlosser: „Über einen Fall von Adamantinom." Archiv für klinische Chirurgie 1923, Bd. 124.
57. Schmidt E.: „Über Adamantinome." Deutsche Monatsschrift für Zahnheilkunde 1922, Bd. 40, Heft 12, S. 353.
58. Schmidt, Rudolf: „Ein Fall von Adamantinom des Oberkiefers." Zahnärztliche Rundschau 1934, Bd. 43, Heft 3, S. 115.
59. Schmuziger, P.: „Über centrale Unterkiefertumoren odontogenen Ursprungs." Schweizerische Monatsschrift für Zahnheilkunde 1930, Bd. 40, S. 309.
60. Siegmund - Weber: „Pathologische Histologie der Mundhöhle." 1926, S. 257.
61. Simmons, Channing: „Adamantinoma." Annals of Surgery 1928, Bd. 88, Nr. 4, S. 693.
62. Soiland, Albert and Costolow, William: „Radiation in the treatment of bone tumors." Radiology 1926, Bd. 7, Nr. 1, S. 36.
63. Spring, Karl: „Gibt es maligne Adamantinome?" Zeitschrift für Stomatologie 1932, Bd. 30, Heft 8 und 10, S. 458.
64. Vorzimmer, Jefferson and Perla, David: „An instance of adamantinoma of the jaw with metastases to the right lung." American Journal of Pathologie 1932, 8, S. 445. Ref. Deutsche Zahnärztliche Wochenschrift 1933, Bd. 36, Heft 42, S. 1016.
65. Weissenfels: „Über maligne Adamantinome und centrale Kiefergeschwülste." Wiener Vierteljahresschrift für Zahnheilkunde 1922, Bd. 38, S. 56.
66. Wendriner, A.: „Cystische Geschwülste der Kiefer." Archiv für klinische Chirurgie 1927, Bd. 145, S. 139.
67. Winter, Herta: „Ein Fall von Adamantinom." Archiv für klinische Chirurgie 1923, Bd. 122, S. 567.

Lebenslauf.

Ich, Theodor Paul Freitag, bin am 27. Dezember 1907 in Chemnitz als Sohn des Telegrafensekretärs Paul Freitag und seiner Ehefrau Anna, geb. Theilig, geboren, bin arischer Abstammung und besitze die deutsche Reichsangehörigkeit. Von 1914 bis 1918 besuchte ich die 1. Höhere Knabenschule zu Chemnitz und von 1918 bis 1928 das Realgymnasium zu Chemnitz, wo ich am 16. März 1928 die Reifeprüfung bestand. Vom Jahre 1928 bis 1932 studierte ich an den Universitäten Wien, Rostock, Leipzig Zahnheilkunde. Am 28. November 1931 bestand ich in Leipzig das zahnärztliche Staatsexamen und bin seit dem 7. Dezember 1931 als Zahnarzt approbiert. Vor meiner Niederlassung als praktischer Zahnarzt am 15. April 1934 in Chemnitz, Limbacherstraße 29, war ich in verschiedenen zahnärztlichen Praxen als Assistent und Vertreter tätig.

Seit 8. August 1936 bin ich mit Ilse Elise Henriette Herwick verheiratet. Am 24. März 1939 wurde mein Sohn Wolf-Dietrich geboren.

Am 1. Oktober 1939 wurde ich zum Heeresdienst einberuten und tue als Unterarzt (Zahnarzt) bei der Luftwaffe Dienst.

49/21